# ÜBER DEFECTE

DES

# SEPTUM ATRIORUM CORDIS

IN ANSCHLUSS

AN DIE BESCHREIBUNG EINES AUF DER MEDICINISCHEN KLINIK

ZU FREIBURG I. B. BEOBACHTETEN FALLES.

*INAUGURAL-DISSERTATION*

ZUR

ERLANGUNG DER DOCTORWÜRDE

IN DER

MEDICIN, CHIRURGIE UND GEBURTSHILFE

DER

HOHEN MEDICINISCHEN FACULTÄT

DER

ALBERT-LUDWIGS-UNIVERSITÄT ZU FREIBURG i. B.

VORGELEGT VON

**CONSTANTIN NICOLAIDES**

AUS

**SÈRRES**

(MACEDONIEN).

ACAD. LUND BAT. BIBL.

FREIBURG IN BADEN

UNIVERSITÄTS BUCHDRUCKEREI VON H. M. POPPEN & SOHN.

1887.

Digitized by the Internet Archive
in 2026

https://archive.org/details/IA41550827_0002

# ÜBER DEFECTE

DES

# SEPTUM ATRIORUM CORDIS

IN ANSCHLUSS

**AN DIE BESCHREIBUNG EINES AUF DER MEDICINISCHEN KLINIK**

**ZU FREIBURG I. B. BEOBACHTETEN FALLES.**

*INAUGURAL-DISSERTATION*

ZUR

**ERLANGUNG DER DOCTORWÜRDE**

IN DER

MEDICIN, CHIRURGIE UND GEBURTSHILFE

DER

HOHEN MEDICINISCHEN FACULTÄT

DER

ALBERT-LUDWIGS-UNIVERSITÄT ZU FREIBURG i. B.

VORGELEGT VON

**CONSTANTIN NICOLAIDES**

AUS

**SÈRRES**

(MACEDONIEN).

FREIBURG IN BADEN

UNIVERSITÄTS BUCHDRUCKEREI VON H. M. POPPEN & SOHN.

1887.

Dekan: Referent:

**Prof. Dr. Thomas.** **Geh. Hofr. Prof. Dr. Bäumler.**

ACAD.
LUGD. BAT.
BIBL.

ΤΩι ΕΜΩι

ΠΡΟΣΤΑΤΗι

ΣΕΒΑΣΜΙΩΤΑΤΩι μοι ΘΕΙΩι

ΜΗΤΡΟΠΟΛΙΤΗι ΜΕΛΕΝΙΚΟΥ

ΚΥΡΙΩι ΚΥΡΙΩι

# ΠΡΟΚΟΠΙΩι

ΕΥΓΝΩΜΟΝΩΝ

Ο ΓΡΑΨΑΣ.

Der in Folgenden beschriebene Fall kam in der Freiburger Universitäts-Klinik zur Beobachung. Mein geehrter Lehrer Herr geheimer Hofrath Prof. Bäumler, Director der medicinischen Klinik, hatte die Güte, mir die Beschreibung desselben zu übertragen, wofür ich ihm, wie auch Herrn Prof. Schottelius für die bereitwillige und gütige Unterstützung bei Untersuchung des Präparates meinen innigsten Dank ausspreche.

Ich habe mich bemüht, im Anschluss an diesen Fall, das Bedeutenste in der Literatur — soweit sie mir zugänglich war — über die normale und pathologische Entwicklung des Septum atriorum kurz oder ausführlicher, jenachdem es mit unserem Falle in näherer oder entfernterer Beziehung steht, zusammenzustellen, sowie die bis jetzt bekannt gemachten ähnlichen oder analogen Fälle — deren Zahl nicht zu gross ist — zu sammeln. Am Ende dieser Abhandlung findet sich eine Zusammenstellung von 14 Fällen, bei denselben es sich auch um einen partiellen Defect des primären Septum atriorum unterhalb der geschlossenen oder offenen Fossa ovalis, wie bei unserem Falle handelt. Ich bin leider nicht in der Lage versichern zu können, dass diese 14 Fälle das ganze publicirte diesbezügliche Material darstellen, zumal ich die in der ausländischen Literatur erschienenen Fälle den deutschen Abhandlungen entnehmen musste.

Dem pathologisch-anatomischen Theil schliesst sich eine klinische Besprechung unseres Falles, sowie eine knappe Darstellung des Wenigen bis jetzt bekannt gemachten über Symptomatologie nnd Diagnose der Defecte des Septum atriorum im Allgemeinen an.

## Krankengeschichte.

Patient O. H., 24 Jahre alt, Fuhrknecht. Aufnahme in das Spital den 21. Juni, † 23. Juni 1886.

Anamnese. Mutter des Patienten an Herzbeutelentzündung gestorben. Ein Bruder lebt und ist gesund. Patient hat als Kind mit 8 Jahren eine „Gehirnentzündung" gehabt, die ihn fast ununterbrochen ein Jahr lang an's Bett fesselte. Seit der Zeit will Patient nach grösseren Anstrengungen Herzklopfen gespürt haben. Vom Militärdienst wurde Patient frei, weil er, wie der untersuchende Arzt sagte, zu schwach auf der Brust sei.

Vor drei Wochen will Patient zum ersten Male eine geringe Anschwellung des Leibes bemerkt haben. Dieselbe vergrösserte sich unter grossem Spannungsgefühl und Athembeschwerden (namentlich bei der Arbeit). Vor 8 Tagen schwollen beide Füsse und das rechte Kniegelenk an. Seit der Zeit vermag Patient nicht mehr zu arbeiten.

Status praesens am 21. VI. 86: Kräftig gebauter junger Mann. Starke Cyanose der Haut des Gesichts und der Ohren; daneben deutlich icterische Verfärbung des ganzen Körpers und der Sclerae. Starkes Oedem der unteren Extremitäten und des Gesichts. Respiration 44, regelmässig. Körpertemperatur nicht erhöht. Puls klein, ganz unregelmässig, nur mässig frequent. Herzcontractionen bedeutend zahlreicher, als die fühlbaren Radialpulse. Die Herzaction selbst vollständig unregelmässig und ungleichmässig (ca. 126 Schläge in der Minute).

In der Herzgegend eine diffuse systolische Erschütterung der Theraxwand unter und meist ausserhalb der linken Mamilla. Stelle des stärksten Herzstosses im fünften linken Intercostalraum, etwas ausserhalb der Mamillarlinie; kein eigentlicher Spitzenstoss. Die aufgelegte Hand fühlt überall ein systolisches Schwirren. Die Herzdämpfung reicht auch rechts mehr als zwei Finger breit über den rechten Sternalrand hinaus; nach oben bis zum oberen Rand des dritten Rippenknorpels; die linke Grenze verläuft, die Mamilla schneidend, noch etwas schräg nach unten und aussen von derselben. Auscultation. An der Spitze

ein lautes blasendes Geräusch, welches übrigens nicht sehr rauh erscheint; der zweite Ton kurz; beim Abheben des Ohres vom Stethoskop hört man einen stark accentuirten geräuschähnlichen systolischen Ton; der zweite Ton manchmal gespalten klingend, mit Accent auf der zweiten Hälfte des gespaltenen Tons. Eine genauere Analyse der ausculatorischen Phänomene durch die aufgeregte und unregelmässige Herzaction sehr erschwert. Das systolische Geräusch büsst nach rechts und oben hin an Intensität ein; auf die Rückseite des Torax, in der Gegend des linken Interscapular-Raumes, wird es sehr laut und deutlich fortgeleitet. Ueber den Ostien der Basis keine weiteren Geräusche. Ueber der Tricuspidalis ziemlich lautes systolisches Geräusch. Am Halse keine deutliche Venenpulsation an der Iugularis interna; an der Vena jugularis externa doppelschlägige Undulationen.

Perkussion des Thorax. Hinten unten beiderseits relative Dämpfung; links vom Angulus scapulae abwärts, rechts erst etwa fingerbreit tiefer beginnend; nach der Axillargegend zu ist beiderseits der Schall bis oben herauf nur wenig voll und hat ausgesprochen tympanitischen Beiklang. Deutliche Dämpfung beginnt in der rechten Axillarlinie, in der Höhe der sechsten Rippe, ihre obere Grenze fällt etwas schräg nach vorne zu ab. Links steht die Dämpfung noch etwas höher. Auch vorn ist in der Umgebung des Herzes rechts und links der Schall etwas tympanitisch. Die Auscultation ergiebt über den vorderen und hinteren oberen Thoraxpartien beiderseits sehr verschärftes Athmen; weiter abwärts sehr reichliche, zum Theil feinblasige, Rasselgeräusche; in der Umgebung der Herzspitze typisches, sehr dichtes Knisterrasseln, hauchendes Exspirium. Auch rechts in der Axillargegend dichte krepitirende Rasselgeräusche. Patient hustet ziemlich viel und expectorirt ein zum Theil schaumig eitriges, zum Theil feinschaumiges, streifig haemoragisches Sputum.

Abdomen meteoristisch aufgetrieben; in der Unterbauchgegend bis zum Nabel herauf deutliche Fluctuation; auch percutorisch die Erscheinungen eines ziemlich beträchtlichen freien Ergusses nachweisbar (Schallwechsel bei Lageveränderung). Leber stark vergrössert, ihr unterer Rand ist fast überall deutlich zu fühlen, und giebt starkes Resistenzgefühl; in der Medianlinie ragt er bis höchstens anderthalb Finger breit oberhalb des Nabels

herab. Nach links hin reicht die Leberdämpfung bis in die Mamillarlinie. Die Leber scheint etwas zu pulsiren. Die Milz ist isolirt nicht zu percutiren.

Der Harn reagirt sauer, bildet beim Stehen ein starkes Sedimentum lateritium; enthält Eiweiss in mässiger Menge; mit der Hellerschen Probe Blut nicht deutlich nachweisbar. Specifisches Gewicht 1023. Microscopisch ganz spärliche rothe Blutkörperchen, aber keine Cylinder. Ord: Infus. Digitalis.

21. Juni Abends: Temperatur 36,9.— Puls 126 Schläge in der Minute, unregelmässig. Respiration 44 in der Minute.

22. Juni Morgens: Temperatur 37,1. Puls 132. Respiration 48. Abends: Temperatur 38,6. Respiration 44. Puls 136. Digitalis ohne Erfolg. Dispnoë hat eher noch zugenommen. Sputum reichlicher, dünn und schaumig, frisch haemoragisch. Dichte feinblasige (krepitirende) Rasselgeräusche über beiden Lungen bis herauf circa zur dritten Rippe. Nachts $10^1/_2$. Puls 144. Respiration 50. $12^1/$. Respiration 54. Wegen Unruhe und Dyspnoë zweimal Morphin (0,008 + 0,005); ausserdem wegen grosser Schwäche und Unregelmässigkeit des Pulses mehrfache Aetherinjectionen mit vorübergehendem Erfolg.

23. Juni Morgens: Temperatur 36,0. Puls 132, ganz unregelmässig. Respiration 32. Ausgesprochene Kohlensäurenarkose. Um $^3/_4$9 h. Exitus letalis.

Diagnose. Insufficientia valvulae mitralis et tricuspidalis.

---

## Sections-Protokoll. (Prof. Schottelius.)

Mittelgrosser abgemagerter Körper, dunkle diffuse Todtenflecke an den Weichen, geringe Todtenstarre. Das Abdomen ist stark aufgetrieben, deutliches Oedem an den Knöcheln. Frei in der Bauchhöhle findet sich eine beträchtliche Menge klarer gelber Flüssigkeit, dabei sind die vorliegenden Dünndarmschlingen und der Dickdarm meteoristisch aufgetrieben, die übrigen Darmschlingen zusammengezogen. Lagerung der Bauchorgane übrigens ohne Veränderungen; die Leber überragt mit braunrothem stumpfen Rande den rechten Rippenbogen.

In der Pleura- und Peritoncalhöhle eine beträchtliche Quantität klarer rother Flüssigkeit.

Das Herz enorm vergrössert; die Mitralis für 3, die Tricuspidalis für 4 Fingerspitzen durchgängig. Das ganze Herz mit dunklem weichen Cruor gefüllt. Ueber dem rechten Herzen ein etwas länglich gestreckter Sehnenfleck; das Herz von quadratischer Form, von wenig subpericardialen Fettgewebe überzogen. Die Semilunarklappen der Pulmonalis schlussfähig zart. Die Muscularis rechterseits am Conus über 5 mm dick. Auch am Endocard finden sich einige sehnige fleckenförmige Verdickungen. Die Wandung des rechten Vorhofs und des Herzohres ist durch Hypertrophie rigider. Aeltere festsitzende Gerinnsel sind rechterseits weder zwischen den stark hypertrophirten Trabekeln des Herzohres, noch zwischen denen des Ventrikels gebildet. Die Muscularis ist von normal brauner Farbe, fester Consistenz. Bei Eröffnung des linken Vorhofs sieht man durch ein weit klaffendes Loch in das rechte Herz. Bei genauer Untersuchung zeigt sich, dass die erwähnte Oeffnung noch in die Wandung des Septum atriorum fällt, jedoch unterhalb des eigentlichen Foramen ovale, welches zwar offen aber durch einen klappenartigen Vorsprung des Endocards wohl schlussfähig erscheint. Das Endocard des linken Vorhofs ist übrigens durch ältere unh frischere Auflagerungen theils bindegewebig verdickt, anderseits mit frisch organisirten blutreichen Granulationsmassen überdeckt. Das Aortensegel der Mitralis zeigt genau unter der erwähnten grossen ovalen Oeffnung eine narbige Einziehung derart, dass die sonst am weitesten abwärts gelegene Spitze desselben aufwärts gezogen und so das Aortensegel der Mitralis in 2 Lappen getheilt ist. Die Sehnenfäden sind vielfach verdickt und verkürzt, zeigen abnorme Verwachsungen untereinander. Das Endocard des Ventrikels ist nicht verändert. Die Dicke der Wandung des Ventrikels beträgt an der Spitze 14 mm, an der dicksten Stelle 20 mm. Aeltere Gerinsel finden sich weder im Vorhof und Herzohr noch im Ventrikel. Die Aorta, deren Klappen etwas gefenstert sind, ist eng, ihre Weite beträgt oberhalb der Klappen 55 mm. Sonstige Veränderungen nicht zu constatiren. Die entsprechende Weite der Pulmonalis beträgt 86 mm. Gewicht des Herzens 600 gr.

Die Pleura der linken Lunge, deren Unterlappen sich etwas fester und schwerer anfühlt, zeigt ausser diffuser milchiger Trübung einige punktförmige Haemorhagien. Das Gewebe ist dichter, zeigt einen rostfarbigen Anflug. Ausgeschnittene Theile des Unterlappens sinken im Wasser unter. Die Farbe dieses Gewebes ist leberartig, rothbraun. Infarkte nicht vorhanden. Die rechte Lunge ist wesentlich voluminöser als die linke. Sowohl der Ober- als Unterlappen scheinen gleichmässig fest pneumonisch infiltrirt. Auf der Pleura zeigen sich auch hier diffuse milchige Trübungen, einzelne Ecchymosen und breite bindegewebige Adhaesionen. Von dem durchschnittenen Parenchym der Lungen, sowie aus den Bronchien entleert sich rost farbiger Saft. Der Durchschnitt ergiebt also ein exquisites Bild brauner Induration der Lungen und daneben pneumonische Infiltration der Alveolen.

Die Milz ist auf das Doppelte vergrössert, äusserst fest. Die Kapsel straff gespannt. Auf dem Durchschnitt zeigt sich das Bild einer Stauungsmilz, in der übrigens wenig Bindegewebe, dagegen deutlich hervortretende Follikel zu erkennen sind.

Leber ebenfalls vergrössert. In der Gallenblase dunkelflüssige bräunliche Galle. Der Durchschnitt zeigt die Farben einer Muscatnussleber, namentlich auf Grund von Erweiterung und Blutfülle der Centren der Acini.

Die linke Niere in ödematösem Fettgewebe eingelagert, lässt sich aus ihrer gleichmässig verdickten Kapsel nur schwer auslösen. Das Organ ist von etwa normaler Form, bedeutend festerer Consistenz, brauner Oberfläche. Die Marksubstanz dunkelbraunroth hyperämisch; Rindensubstanz nicht wesentlich verschmächtigt. Unter der Rinde finden sich an einer Stelle zwei kaum erbsengrosse Herde in beginnender Necrose, entfärbt, von hyperämischem Nierengewebe umgeben. Die rechte Niere verhält sich in Bezug auf Form und Consistenz wie die linke. Auch hier sieht man auf dem Durchschnitt eine blutreiche Marksubstanz gegenüber einer blassen Rindensubstanz. Schleimhaut des Nierenbeckens nicht wesentlich verändert.

Die Lymphdrüsen der Bauchhöhle unverändert. Im unteren Theil des Ileum gelblicher breiiger Inhalt. Darmschleimhaut blass. Plaques normal. Blase in mittlerem Grade gefüllt. Blasenschleimhaut ohne besondere Veränderungen.

## Genauere Beschreibung des Befundes am Herzen.

Ich beginne mit der Beschreibung des Septum atriorum und zwar wie es sich beim Betrachten vom rechten Vorhof (vergl. Taf. I) aus präsentirt. Das Septum atriorum besitzt eine Breite von 55 mm und eine Höhe von 58 mm. Man merkt gleich, dass dasselbe unvollkommen ist und dass das Septum-Rudiment nur den oberen und hinteren Theil seiner normalen Fläche einnimmt, während vorn und unten ein elliptischer Defect zu sehen ist, dessen Durchmesser von vorn nach hinten 30 mm und von oben nach unten 20 mm misst. Der Defect wird unten von dem concaven Rande des etwas niedrigen Septum ventricolorum begrenzt, über den die venösen Klappen in einander übergehen; vorne stösst der Defect gleich an die hintere Aortawand. Der übrige Umfang des Randes der Oeffnung nach oben und hinten wird vom Septum-Rudiment gebildet, ist überall musculös, glatt und regelmässig. Die Dicke des Randes ist nach den verschiedenen Richtungen sehr verschieden; so ist er vorn und oben ziemlich dick (bis 3 mm), hinten oben wird er viel dünner und hinten ist es sehr dünn, durchsichtig; er verhält sich nämlich so wie die anstossenden und ihn bildenden Theile des Septum-Rudiments. Die Breite des Septum-Rudiments, von der oberen Vorhofswand bis zum oberen Rande des Defects, beträgt 38 mm. Man unterscheidet gleich einen musculösen und einen membranösen Theil desselben, wie auch bei normalen Septis atriorum. Der membranöse Theil hat den Typus einer normalen Fossa ovalis, die durch den fleischigen Rahmen der Pars muscularis begrenzt wird, vorne

aber und etwas nach oben, in einer Ausdehnung von 17 mm, mit ihm nicht verwachsen ist, sondern mit ihrem freien Rande unter dem musculösen Rahmen — der hier den Isthmus Vieusenii bildet — nach dem linken Vorhof zu läuft, wo sie dann, als Valvula Foraminis ovalis, frei endet. Somit bleibt zwar das Foramen ovale schlitzförmig offen, wird aber anderseits klappenartig genau bedeckt. Die schlitzförmige Spalte hat eine Länge von 17 mm. Die Pars membranacea besitzt eine Breite von 28 mm und eine Höhe von 25 mm,. sie ist in Verhältniss zum dicken musculösen Rahmen auffallend dünn, nur an ihrem freien Rande aber, in einer Breite von 5 mm, erscheint sie rein membranös, sehnig, sonst sieht man sehr schön wie allenthalben Muskelbündel vom fleischigen Rahmen zwischen ihre Endocardialblätter hineinlaufen. Vom Septum-Defect wird sie durch eine 16 mm breite fleischige Brücke getrennt. Der Muskelrahmen ist vorne — wo er von der vorderen Vorhofswand bis zum freien Rand des Isthmus Vieusenii eine Breite von 17 mm besitzt — sehr dick; hinten ist er viel dünner, in seiner unteren Hälfte sogar durchsichtig; er ist oben zwischen hinterer Vorhofswand und Fossa ovalis 10 mm und unten zwischen hinterer Vorhofswand und Defect 15 mm breit. Vorderer und hinterer Theil werden durch die erwähnte Fleischbrücke zwischen Defect und Fossa ovalis verbunden. Unten verbindet sich die Pars carnosa mit dem oberen Rande des Septum ventriculorum nur hinten in einer Breite von 15 mm., die übrige Strecke des unteren Randes wird vom Defect eingenommen. Oben zwischen Fossa ovalis und oberen Vorhofswand ist der muskulöse Rahmen kaum linienbreit.

Am linken Vorhof (vergl. Taf. II.) haben wir ausser dem Defect am Septum noch die Residuen einer älteren sowie einer frischen Endocarditis vor uns. Die hintere und obere Wand des linken Vorhofs ist dicht mit frischen, rothen endocarditischen Granulationen bedeckt, die sich auch im hinteren und oberen Theil—hinter der Pars membranacea Septi—des Septum atriorum ausbreiten. Als Residuen einer älteren Endocarditis findet man am Septum mehrere sehnige und membranöse Gebilde, die als leistenartige Streifen vorspringen, oder membranös ausgebreitet mit der Septum-Wand Taschen bilden. Eine, die ansehnlichste davon (4 mm tief), umgiebt das untere Ende des sichelförmigen, 18 mm betragenden freien Randes der Valvula Foraminis ovalis, in der Art einer Semilunarklappe. Die übrigen gruppiren sich hauptsächlich um den Rand des Defects, wo sie eine Verdickung und theilweise sehnige Beschaffenheit desselben verursachen. Wir haben oben gesehen, dass der Defect-Rand rechterseits ganz glatt und muskulös ist, linkerseits behält er aber seine rein muskulöse Beschaffenheit nur vorne und oben, hinten und oben bekommt er schon ein sehniges Aussehen, und hinten und unten ist er sehnig verdickt und sieht weiss glänzend aus. Hier haben wir also eine Verdickung des Endocards vor uns. Des freien sichelförmigen, membranösen Randes der Valvula Foraminis ovalis wurde schon Erwähnung gethan. Und somit gehe ich zu der Beschreibung des eigentümlichen, aber fast in den meisten analogen Fällen gefundenen Verhaltens des Aortazipfels der Mitralis über.

In dem vorderen Bicuspidalis-Zipfel beobachtet man an der Stelle der Spitze desselben eine Einziehung, die ziemlich tief eingreift, und so eine

Spaltung des normal einfachen Zipfels an seiner untern Hälfte in zwei stumpfe Zipfel bewirkt (Vergl. Taf. II AZM.) Die Breite des ungespaltenen mittleren Theils der Klappe, von der Insertion derselben am Septum aus gemessen, beträgt 6 mm. Die Klappe ist verdickt und fühlt sich rigid an, besonders der untere gespaltene Rand zeigt an der untern Klappenfläche eine wulstige starke Verdickung; sonst ist die Oberfläche der Klappe, wie auch der Rand ganz glatt, das Endocard setzt sich von der Oberfläche der Aortenklappe über den untern Umfang des Defects continuirlich in das Endocard der Tricuspidalis fort, wie es schon früher erwähnt wurde, und zwar an das Endocard des vorderen und inneren Tricuspidalis-Zipfels, so dass die vordere Hälfte des gespaltenen Aortenzipfels, die nach vorne gerückt ist, hinter der Aorta auf der Pars membranacea Septi venticulorum und dem vorderen Zipfel der Tricuspidalis, die hintere Hälfte mit dem inneren Zipfel der Tricuspidalis zusammenfliesst. Jede Hälfte ist an ihrem äusseren Rande durch Chordae Tendineae mit dem zusammengehörigen Papillarmuskel verbunden. Der hintere Bicuspidalis-Zipfel ist normal.

Auffallend ist noch die enorme Weite der Pulmonalis von 86 mm. und die bedeutende Enge der Aorta mit 55 mm. Die Klappen beider sind normal, ebenso wie diejenigen der Tricuspidalis. Näheres darüber, sowie über die enorme Erweiterung der Herzhöhlen und auffallende Dicke der Wandungen der letzteren etc. ist übrigens im Sectionsprotocolle bereits angegeben worden.

## Historisches. — Literatur der Defecte des Septum atriorum.

Während über die Vitia cordis congenita im Allgemeinen seit der nicht zu langen Zeit, in der die Herzkrankheiten Gegenstand eingehender wissenschaftlicher Forschung geworden sind, vieles geschrieben und viel discutirt wurde, findet man, was speciell die congenitalen Defecte der Vorhofsscheidewand betrifft, dass sie selten Gegenstand eingehender Betrachtung geworden sind.

Die Defecte der Ventrikelscheidewand, theils wegen ihres viel häufigeren Vorkommens, hauptsächlich aber wegen der fast immer vorhandenen Combination derselben mit angeborenen Anomalien der arteriellen Gefässstämme des Herzens, besonders mit Stenosen und Atresien der Lungenarterienbahn, haben vielfach eine gebührende Besprechung und wissenschaftliche Untersuchung gefunden.

Auch das Offenbleiben des Foramen ovale, wird wegen der unverdienten Beschuldigung, dass es einer der Hauptfactoren zur Entstehung der Cyanose sei, sogar ausführlicher besprochen, als seinem fast ganz unschuldigen und zufälligen Vorkommen entspricht.

Dem viel selteneren Vorkommen der Defecte des Septum atriorum dagegen, und den bis vor kurzer Zeit sehr lückenhaften Kenntnissen über die Entwickelung der Vorhofscheidewand, besonders in den späteren Embryonalperioden, ist es wahrscheinlich zuzuschreiben, dass wir in der Literatur erst nach den dreissiger Jahren dieses Jahrhunderts (Ecker.

Beschreibung einiger Fälle von anomaler Communication der Vorhöfe. 1839) die ersten Versuche finden, die Vorhofscheidewand-Defecte genauer zu prüfen, und eine wissenschaftliche Erklärung der Entstehung derselben zu geben.

J. Arnold (Beitrag zu der normalen und pathologischen Entwickelung der Vorhofsscheidewand des Herzens. Virchow's Archiv Bd. 51. 1870) wurde durch einen Fall „in dem eine Anomalie des Septum atriorum vorhanden war, die nicht in die in der pathologischen Entwickelungsgeschichte aufgestellten Kategorien sich einreihen und nicht auf die in der pathologischen Entwickelungsgeschichte gangbaren embryologischen Anschauungen in ihrer Entstehung sich zurückführen liess" zu Untersuchungen über die Entwickelungsgeschichte des Septum atriorum angeregt, und suchte dann von den normalen Verhältnissen ausgehend die verschiedenen Anomalien der Vorhofscheidewand zu erklären. Demselben Autor verdanken wir auch eine Zusammenstellung der bis zu jener Zeit bekannt gemachten Anschauungen über diesen Gegenstand.

Der Verdienst aber, die Vorhofs- wie auch die Kammerscheidewand-Defecte in die ihnen gebührende Stellung im Gebiete der Pathologischen Anatomie erhoben zu haben, gehört Rokitansky, der im Jahre 1875 sein klassisches Werk „Die Defecte der Scheidewände des Herzens" veröffentlichte und damit eine gründliche und erschöpfende Darstellung der normalen, sowie der anomalen Entwickelungsvorgänge bei der Herzscheidewände-Entwickelung geliefert hat.

Die im letzten Decennium erschienenen, diesen Gegenstand kurz oder etwas ausführlich besprechenden

Abhandlungen (z. B. Assmus, Deutsches Archiv für Klin. Medicin 20., Rauchfuss, Handb. d. Kinderkr. IV. 1., Babesiu, Jahrb. für Kinderkr. XIV., Buhl Zeitschrift f. Biologie 16., Lorenz, Medicin. Jahrbüch. Wien 1880.) fussen alle auf diesen epochemachenden Forschungen Rokitansky's und haben manches Neue zur Bestätigung derselben beigetragen.

Unser Fall ist, wie wir in Folgendem sehen werden, einer der geeignetsten, um die Anschauungen Rokitansky's über die Entstehung der Defecte im primären Septum atriorum zu bekräftigen, wesshalb dieselben auch bei der Erklärung der bei unserem Falle gefundenen congenitalen Anomalien im Herzen uns als Grundlage dienen werden.

## Entwickelungsgeschichte der Vorkammer-Scheidewand.

Zum Verständniss des Vorganges bei der anomalen Entwickelung des Septum atriorum, erscheint mir die Vorausschickung einer Schilderung des normalen Entwickelungsvorganges bei der Entstehung desselben absolut nothwendig.

Bis zu Lindes (1865) und Rokitansky (1875), deren treffliche Untersuchungen neues und helles Licht darüber verbreiteten, gingen, von kleinen Meinungsdifferenzen abgesehen, die über die Entwickelung des Septum atriorium herrschenden Anschauungen und Angaben der verschiedenen Forscher (Meckel, Meckel's Archiv II und Anatomie III und IV. Valentin, Entwickelungsgeschichte 1835. Weber, Meckel's Archiv

No. 2 1827. Kilian, über den Kreisslauf des Blutes im Kinde 1826. Kölliker, Entwicklungsgeschichte. Langer Anatomie. J. Arnold, Virchow's Archiv Rd. 51. 1870. und anderen) dahin:

Es entwickelt sich zuerst — und zwar nach der Angabe der meisten der genannten Autoren, am Anfange des dritten Monats, nach Vollendung des Septum ventriculorum — an der Mittellinie der Vorderwand, der ursprünglich eine gemeinsame Höhle darstellenden Atrien, eine fleischige Leiste, die den Ursprung der Pars carnosa Septi atriorum darstellt. Während nun die meisten Autoren darin übereinstimmen, dass der obere Theil der vorderen Wand die Stelle sei, an der die Bildung der Scheidewand beginne, soll nach Valentin dieselbe vom untern, den Herzkammern anliegenden, Abschnitte der vorderen Wand ausgehen, und Kölliker behauptet, dass nach seinen Erfahrungen, die Bildung in Gestalt einer niedrigen halbmondförmigen Falte, die von der Mitte der vorderen Wand der Vorkammer und vom obern Rande des Septum ventriculorum ausgeht, beginne. J. Arnold nimmt an, dass zu Anfang des dritten Monats die Pars carnosa Septi atriorum in Form einer Falte angelegt wird, die sich von der vorderen Wand erhebt und zwei Schenkel aussendet, von denen der eine, kürzere nach oben und hinten an der Decke des Vorhofs, der untere, längere auf der Basis des zu dieser Zeit gebildeten Septum ventriculorum hinläuft. Während nun die angelegte vordere Falte weiter wachse, und zwar nach der entgegengesetzten Richtung, als sie ausgegangen ist — nach J. Arnold also: „durch Verlängerung der Schenkel und der

mittleren sichelförmig ausgeschnittenen Partie“ — wird der vordere Theil der Atrien-Höhle in zwei Hälften vollständig getrennt (J. Arnold: Ende des sechsten Monats), während hinten noch eine Weite Communnication besteht.

Die vollständige Schliessung des Septum wird bedingt durch das Heranwachsen einer zweiten Leiste, die an der hintern Wand der Atrien ihren Ursprung nimmt, und die Pars membranacea Septi atriorum (Valvula semilunaris, Valvula Foraminis ovalis) geben wird. Die Auffassungen von Meckel, Kilian und den übrigen Forschern über die Entwickelung dieser Falte sind, in den Hauptzügen wenigstens, von denen Arnold's nicht viel verschieden, aber unvollkommener, besonders was die Vorgänge in den späteren Perioden embryonaler Entwickelung anbelangt. Desswegen beschränke ich mich hier auf die J. Arnold'sche Darstellung in etwas abgekürzter Wiedergabe:

„Die Pars membranacea Septi atriorum entsteht in Form einer halbmondförmigen Falte an der linken Wand der unteren Hohlvene, steht ursprünglich weit nach links von der Pars carnosa ab, im linken Vorhof. Die Falte ist ursprünglich sehr nieder, wird aber später höher, sendet nach oben und unten Schenkel aus, von denen der erstere an der obern Wand, der letztere am Boden des linken Vorhofs hinläuft. Das Wachsthum des Körpers und der Hörner der Pars membranacea wird in der Richtung nach vorn fortgesetzt, so dass sich Körper und Schenkel der Pars membranacea und carnosa entgegenwachsen. Während sich die Schenkel beider schon in sehr früher Zeit so kreuzen, dass die Crura carnosa nach hinten und rechts, die

Crura membranacea nach vorn und links zu liegen kommen, stehen zu der Zeit die freien, ausgeschnittenen Ränder noch ziemlich weit von einander ab; später rücken sie sich gleichfalls näher, bis sie sich in einer noch späteren Zeit ebenfalls mehr oder weniger kreuzen, so dass der freie Rand der Pars membranacea in den linken Vorhof zu liegen kommt und nach vorn gerichtet ist, während derjenige der Pars carnosa in dem rechten Vorhof gelegen und nach hinten gerichtet ist. Ausser dieser Annäherung von hinten nach vorn, fand auch eine solche der Pars membranacea von links nach rechts statt, und mit dieser Lageveränderung derselben geht die Verschiebung der Einmündungsstelle der untern Hohlvene nach rechts Hand in Hand, so dass sie, während sie ursprünglich vollständig im linken Vorhof lag, später ganz in das rechte Atrium zu liegen kommt."

Durch seine, aber nach Rokitansky unverdientermaassen in weiten Kreisen unbekannt gebliebene Abhandlung (Beitrag zur Entwickelungsgeschichte des Herzens. 1865), hat Lindes nicht nur die bisherigen Anschauungen und Kenntnisse über die Entwickelung des Herzens wesentlich bereichert, sondern hat auch, was speciell die Entwickelung des Septum atriorum betrifft, sie gründlich umgestaltet und somit Rokitansky, der sich durch „die Unzulänglichkeit der bestehenden Kenntnisse über die Entwickelung der Septa cordis zur Erklärung ihrer Defecte, dazu bestimmt sah" — den Anlass gegeben, einschlägigere Untersuchungen darüber am Embryo vorzunehmen, durch welche in der That die Entdeckungen Lindes' vielfache Bestätigung gefunden haben. Rokitansky's klassische Schrift „Die Defecte der Scheidewände des Herzens" entnehme ich hier

einen kurzen Abriss dessen, was speciell die Entwickelung des Septum atriorum angeht.

Das Herz des Hühnerembryos hat im Beginne des dritten Brütetages die Gestalt eines mit seiner Convexität nach rechts, und seiner beiden ungefähr in einer Ebene liegenden Schenkeln nach links und oben gerichteten, hufeisenförmigen Rohres. Der untere Schenkel wird durch eine Querfalte auf der Innenfläche seiner hintern Wand, dem Canalis auricularis äusserlich entsprechend, in einen oberen Theil, die Vorhofs-Anlage und einen untern, die Kammer-Anlage getrennt. Am hinteren Umfange der Vorhofs-Anlage inserirt sich ein einfacher Venensack, so dass seine Wand in die obere Wand des Mittelstückes der Vorhofsanlage übergeht. Von der inneren Fläche dieser oberen Wand erhebt sich nun, im Beginne des dritten Brütetages schon, eine niedrige Leiste, welche die erste Spur des Septum atriorum darstellt und an der oberen und vorderen Wand entlang wachsend bald den Canalis auricularis erreicht. Um diese Zeit wird schon auch eine wesentliche Verengerung dieses Canals — Ostium atrioventriculare — eingeleitet, durch die Entwickelung von zwei Wülsten, den Atrioventricular-Lippen (Lindes) die von der inneren Fläche der vorderen und hinteren Herzwand ausgehen und schon am vierten Brütetage nur eine schmale Spalte zwischen sich lassen, die nach Lindes einen liegenden I (⊢) gleicht. Die seitlichen Striche deuten an, dass die Lippen an deren beiderseitigen Enden je einen kleinen Rest des Ostium atrio-ventriculare unausgefüllt liessen.

Die als Anlage des Septum atriorum früher erwähnte Leiste findet jetzt ihre untere Grenze an der

vorderen Atrioventricularlippe, während anderseits von der hinteren Lippe, der hinteren Wand des Vorhofs entlang, eine zweite Leiste wächst, die mit dem hinteren Ende der ersteren an der oberen Wand des Venensacks verschmilzt. Im Laufe des vierten Tages wächst nun das Septum artriorum in Form einer Courtine, die von der oberen Vorhofswand kommend und sich zwischen den zwei einander gegenüberliegenden Leisten (vorderem und hinterem Schenkel) herablassend mit ihrem unteren verdickten, halbmondförmigen Rande auf die Atrio-Ventricularspalte herabsieht und die letztere kreuzend überbrückt. Von der Atrio-Ventricularspalte (⊢) bleiben dann nur die beiden seitlichen unausgefüllten Lücken offen, nachdem die Atrio-ventricularlippen in der Mitte untereinander und mit dem unteren Rande der Courtine verwachsen. Durch die Verwachsung des mittleren Theiles der Atrio-ventricularlippen untereinander wird der sogenannte „Commissuren-Strang“ hergestellt, der die beiden Ostia venosa von einander trennt. In der Weise werden nun zwei gesonderte Vorhofsräume hergestellt und zwei Ostia venosa, welche von je zwei, den seitlichen unverwachsenen Enden der Atrioventricularlippen entsprechenden Läppchen begrenzt werden.

Ich will hier gleich bemerken, dass aus diesen vier Läppchen in späteren Embryonal-Perioden, linkerseits durch Verwachsen der entsprechenden zwei untereinander zu einem Zipfel, die Aorta-Klappe der Mitralis, rechterseits dagegen der vordere und innere Tricuspidalis-Zipfel gebildet werden.

Im Septum atriorum treten unterdessen, noch bevor es die Lippen erreicht hat, kleine Lücken auf,

welche schliesslich ein Gitter bilden, das nach links ausgebuchtet ist, und von den Durchbrüchen des Blutes beim Strömen vom rechten zum linken Vorhof herrührt. Dies Septum nennt Rokitansky „das primäre, provisorische Septum atriorum.“ Es lässt sich nun annehmen, dass dies primäre Septum dazu dient, um die Verwachsung des unteren Randes der Courtine mit den Atrio-ventricularlippen, einen ringsum um die Wand des Vorhofsackes festsitzenden Rahmen (Fleischrahmen), anzulegen, von dem und innerhalb dessen dann durch Veränderungen, die sogar noch am Neugebornen vor sich gehen, die Bildung eines „difinitiven, secundären Septum atriorum“ platzgreift. Diese Verwandlung geschieht aber wegen Nothwendigkeit des Fortbestehens der bisher mittelst vielfachen Durchbruches gegebenen Communication zwischen beiden Vorhöfen, sehr allmählig.

Der gegebene Zustand entspricht beim menschlichen Embryo angeblich dem Ende des zweiten oder Anfang des dritten Monats. Im dritten bis vierten Fötalmonat zeigt sich, innerhalb eines ansehnlichen Fleischrahmens, eine siebförmig durchlöcherte Membran, die vorn und oben mit einem halbmondförmigen Ausschnitt versehen ist und sich links ringsum, bis auf jenen Ausschnitt — auf Seite des Lungenvenensackes — an dem Fleischrahmen anhaftet. Vom fünften Monate an, wird die Membran straffer, dicker und von gestricktem Aussehen. Die dieselben durchsetzenden Faserbündel haben zum Theil musculöses Aussehen, und sind auf Seite des Lungenvenensackes vom Fleischrahmen hereintretende Muskelbündel. Dabei erhalten sich, nebst dem grossen Ausschnitt, die oben gedachten Löcherchen in verschiedener Anzahl. Die Ausbuchtung

nach links verliert sich erst nach der Geburt, und der Fleischrahmen nimmt, namentlich vorn, an Breite zu, indem er zugleich mit seinem Rande hinten mehr nach links und vorn, vorn mehr nach rechts und hinten wächst. Die beiden Antheile verhalten sich nämlich zu einander, wie zwei sich deckende Scheerenblätter. Endlich ist der Fleischrahmen vorn (Columna Isthmi Foraminis ovalis) soweit herangewachsen, dass er den oben erwähnten Ausschnitt in der Membran von rechts her deckt, und so einen Durchgang zwischen sich und der Membran — die von links betrachtet an ihrem Ausschnitte mannigfaltige Gestaltungen zeigt, denen sie auch den Namen „Valvula foraminis ovalis“ verdankt — herstellt. Dieser Durchgang — „Foramen ovale“ — persistirt bekanntlich oft, oder verschliesst sich durch Verwachsung zwischen der Valvula und dem Fleischrahmen. Somit ist also nach Rokitansky auch das „secundäre, definitive Septum atriorum“ fertig.

## Erklärung der Entstehung der Vorhofsscheidewand-Defecte insbesondere der bei unserem Falle vorhandenen angeborenen Anomalien.

Von den besprochenen normalen entwickelungsgeschichtlichen Daten ausgehend sind die verschiedenen Anomalien der Vorhofsscheidewand nicht schwer zu erklären. Bevor ich aber zur Auseinandersetzung der verschiedenen Ansichten über diesen Gegenstand übergehe, will ich bemerken, dass ich auf die Discusionen über das Offenbleiben des Foramen ovale und seine pathologische Bedeutung, bei sonst normaler Vorhofsscheidewand, gar nicht eingehen werde. Erstens weil, wie das äusserst zahlreiche Material an derartigen Befunden lehrt, sogar ziemlich ausgedehntes Offenbleiben des Foramen ovale bei sonst normalen Herzen fast von gar keiner Bedeutung ist,— hielten doch Botall und Follius dieses Verhalten für normal, und nach Klob und Wallmann trifft man bei 44 p. Ct. aller Leichen (nach einer Beobachtung von 800 solchen) das Foramen ovale offen. — Und zweitens weil speciell in unserem Falle die klappenartige Vorrichtung über der offengebliebenen Spalte vorne in der Fossa ovalis, so gut erhalten ist, dass man das Foramen ovale wohl auch als geschlossen ansehen darf.

Von den übrigen Vorhofsscheidewand-Defecten werden hier auch nur diejenigen eine ausführliche Besprechung finden, die partiell sind und an Stelle, sowie

an sonstigen Eigenschaften dem Defecte in unserem Falle mehr oder weniger ähnlich sind; nämlich nach Rokinsky's Eintheilung „die partiellen Defecte des primären Atrien-Septums."

Der erste, meines Wissens wenigstens, der den Versuch gemacht hat, die Vorhofscheidewand-Defecte von den entwickelungeschichtlichen Daten ausgehend zu erklären, ist, wie schon erwähnt, Ecker (l. c.). Ecker stellt sich die Frage: Sind die anomalen Communicationen der beiden Herzhälften angeboren oder accidentell? Es gab nämlich Viele, besonders unter den französischen Autoren, die der Ansicht waren, dass die Defecte auch zufällig, sei es durch Ruptur, oder durch ulcerative Processe der Scheidewände entstehen können; und zwar aus dem Grunde, weil die Symptome, die eine Communication unbedingt mit sich führen musste, (nämlich Cyanose u. s. w.) oft erst spät, und nicht selten nach gewaltsamen Einwirkungen, oder heftigen acuten Krankheiten entstanden waren, während bis zu jenem Moment, sich nichts davon gezeigt hatte. Diese Ansicht wird nun von Ecker durch die Vorführung mehrerer wichtiger Beispiele, bei welchen eine grosse Communication durch das ganze Leben hindurch bestanden, ohne irgend welche Symptome zu veranlassen, die darauf hingedeutet hätten, gründlich widerlegt. Und daraus schliesst Ecker: Dass überhaupt nur in dem Falle Symptome entstehen, wenn noch andere, die Circulation störende, Veränderungen am Herzen, den grossen Gefässen, oder der Lunge, zugleich mit der anomalen Communication entweder von Geburt an bestehen, oder später sich hinzugesellen.

Zur Bekräftigung seiner Ansicht, dass die Missbildungen des Septum atriorum angeboren sind, führt

Ecker ferner folgende Daten an: Erstens, dass die Scheidewand-Defecte mit mehreren andern angeborenen Missbildungen angetroffen werden, was wahrscheinlich macht, „dass in irgend einer Epoche eine Hemmung der Entwickelung stattgefunden, die auch die vollkommene Trennung beider Herzhälften verhindert habe.“ Und zweitens, „dass die Communicationen sich fast beständig an der gleichen Stelle finden.“ Und zwar kommen sie mit wenigen Ausnahmen in der Kammerscheidewand an der Basis derselben vor, und an der Vorhofsscheidewand findet man sehr selten neben dem offenen oder geschlossenen Foramen ovale eine zweite Oeffnung an einer anderen Stelle desselben, wie bei zwei von seinen 7 Fällen. (Diese zwei Fälle finden sich bei Ecker unter Nr. VI und VII, und am Ende dieser Abhandlung werden sie auch, als ähnlich dem unsrigen, unter Nr. 1 und 4 noch Erwähnung finden).

Der Unzulänglichkeit der damaligen Kenntnisse über die Entwickelung der Vorkammerscheidewand wegen fühlt sich Ecker bewogen, diese zwei Fälle — „die, nach ihm, aus der Entwickelungsgeschichte schwer zu deuten sind“— als einzig zufällig entstanden, durch Ruptur oder Ulceration, anzunehmen; obwohl er gleich bemerkt, dass diese wenigen Fälle nicht im Stande seien, die Behauptung „dass mit sehr wenigen Ausnahmen, alle anomalen Communicationen der beiden Herzhälften angeboren, d. h. durch gehemmte Entwickelung während des fötalen Lebens entstanden sind zu entkräftigen.“ Und wie wir in Folgenden sehen werden lassen sich diese Fälle auch ganz gut, durch die später erworbenen Kenntnisse über die Entwickelung des Septum atriorum, als angeboren annehmen und aus der Entwickelungsgeschichte deuten.

Ecker unterscheidet drei Formen von Defecten des Septum atriorum:

a) Das Septum atriorum fehlt fast gänzlich, oder zu einem grossen Theile.

b) Es ist blos das Foramen ovale offen geblieben und

c) Es findet sich eine Oeffnung nebst dem Foramen ovale nnd getrennt von diesem.

Von den damaligen Anschauungen, besonders Meckels (l. c.), über die Entwickelung des Septum atriorum ausgehend erklärt Ecker die Anomalien der ersten Kategorie, durch eine Hemmung in der Entwickelung der bei der Bildung des Septum von oben und vorn nach rück- und abwärts wachsenden Falte. Diejenigen der zweiten, durch Zurückbleiben der Klappe des ovalen Loches in ihrer normalen Bildung. Und was die Anomalien der dritten Kategorie anbelangt — zu denen auch diejenige unseres Falles gehört — erklärt sich Ecker nicht im Stande eine Erklärung geben zu können „die mit den Gesetzen der Entwickelungsgeschichte in vollkommenem Einklang stände."

J. Arnold (l. c.) der im Ganzen dieselbe Eintheilung beibehält [1) Abweichung des Septum atriorum an der Stelle der Fossa ovalis. 2) Lücken ober- und unterhalb der Fossa ovalis. 3) Hochgradige Defecte des Septum atriorum und zwar; a) der Pars membranacea, b) der Pars carnosa, c) der Pars carnosa und membranacea gleichzeitig und d) vollständiger Mangel des Septum atriorum] und zur Erklärung dieser Anomalien je nach der Lage und Ausdehnung des Defects, hier eine mehr oder weniger hochgradige Hemmung in der Entwickelung der Pars membranacea, und dort

eine solche der Pars carnosa Septi, oder auch beider in verschiedenem Grade, und zwar dem jeweiligen Befunde entsprechend, hauptsächlich an ihrem mittleren Theil, oder an ihren Schenkeln und Fortsätzen annimmt; giebt auch für die Fälle seiner zweiten Gruppe, nämlich die Fälle, die Ecker nicht erklären konnte, und die uns am meisten interessiren und hier beschäftigen, eine sehr plausible Erklärung, sich auf die Ergebnisse seiner, ausführlich schon besprochenen Untersuchungen in der Entwickelungsgeschichte des Septum atriorum stüztend. J. Arnold erklärt die Entstehung von Lücken oberhalb — sehr selten, bekannt nur ein Fall von Peacock (Malform. of the heart. 1866), wo eine kreisförmige 6 Linien im Durchmesser besitzende Oeffnung über der geschlossenen Fossa ovalis vorhanden war — oder unterhalb der Fossa ovalis, nämlich im basalen Theil des Septun atriorum — welches nach Arnold durch eine Verschmelzung des unteren Horns der Pars membranacea mit dem unteren Schenkel der Pars carnosa zu Stande kommt — dadurch: dass „Hemmungen in der Entwickelung des einen oder des anderen, namentlich aber des letztgenannten Schenkels, in allen jenen Fällen, in denen nicht durch ein excessives Wachsthum des anderen Horns eine Ausgleichung ermöglicht wird, zu der Bildung solcher Defcte führen müssen.“ Ausserdem, bemerkt Arnold weiter, spielen bei der Entstehung dieser Lücken Anomalien in der Verschmelzung der basalen Theile des Septum atriorum und ventriculorum miteinander eine Rolle. Und zwar wie wir in Folgendem, wo die Rede von den Anschauungen Rokitansky's sein wird, sehen werden, eine sehr wichtige.

Bevor ich aber auf die Auseinandersetzung der Anschauungen Rokitansky's übergehe, will ich noch derjenigen Ansicht kurze Erwähnung thun, die die verschiedenen Defecte, die hochgradigen, sowie das blosse Offenbleiben des Foramen ovale, nicht als reine Entwicklungshemmungen annehmen wollte, sondern secundär, durch die Drucksteigerung entstanden dachte, die in höherem oder geringerem Grade in dem einen oder dem andern (besonders dem rechten) Vorhof zu Stande kommen müsste, bei den verschiedenen mit den Vorhofscheidewand-Defecten sehr häufig vorkommenden Stenosen und Atresien der Lungenarterienbahn, sowie des Ostium venosum dextrum und sinistrum. Dass bei diesen Anomalien, und besonders bei den Obliterationen des einen oder andern Ostium venosum, das aus dem rechten durch die Lücke in das linke Atrium, oder umgekehrt, einströmende Blut, um in einen der Ventrickel, beziehungsweise eines der grossen Gefässe, oder in beide zu gelangen, einen grossen hemmenden Einfluss auf die Entwicklung des Septum atriorum und definitiven Verschluss der Communications-Oeffnung in demselben haben muss, ist gewiss nicht abzuleugnen. Eine grosse Anzahl von Fällen aber, wo hochgradige Defecte des Septum atriorum neben anderen Anomalien — Defect des Septum ventriculorum, Transposition der Gefässstämme — angetroffen werden, und wo desswegen von einer Drucksteigerung in dem einen oder andern Atrium gar nicht die Rede sein kann, sowie die Fälle wo der Defekt des Septum atriorum die einzige Anomalie war, die im Herzen gefunden worden ist, wie wären sie anders zu erklären, als dass es sich hier um reine Entwickelungshemmungen handle? Wir werden auf die Frage zurückkommen.

„Bei der von den bestehenden Anschauungen völlig verschiedenen Weise der Entwickelung des Septum atriorum und des Zustandekommens jener Vorrichtung welche den Namen des eiförmigen Loches (Foramen ovale) und seiner Klappe trägt, müssen die sämmtlichen bisherigen Versuche, die Defecte dieses Septums zu deuten und aus der Entwickelung zu erklären, sich als ungenügend und unrichtig erweisen.“ (Rokitansky l. c. S. 145). Dem von ihm studirten und festgestellten Entwickelungsvorgange des Septum atriorum gemäss, theilt Rokitansky die Defecte dieses Septums in solche, die sich auf den ursprünglichen Entwickelungsvorgang beziehen und das primäre Septum betreffen und in solche, die sich auf die Umgestaltung des primären (provisorischen) Septums zum secundären (definitiven) beziehen, und das häutige Septum betreffen.

Bei den Fällen der ersten Reihe, den Defecten des primären Septums — die Rokitansky in zwei Klassen eintheilt: 1) Fast vollständiger Defect oder 2) Septum-Rudiment mit einem offenen oder geschlossenen Foramen ovale vorhanden — mangelt das Septum völlig (Cor triloculare biventriculare), oder zum Theile, und zwar jedenfalls unten, indem es mit seinem unteren Rande nicht an das Septum ventriculorum, respective an den die inneren Zipfel der venösen Klappen tragenden Commissurenstrang herabreicht, so dass oberhalb dieses letzteren eine Lücke zugegen ist. Bei diesen letztgenannten Fällen von partiellem Mangel des primären Septums und zwar gewöhnlich unten und vorn an der Basis desselben — nur einen Fall führt Rokitansky an, wo der Defect unten und hinten liegt (l. c.) — zeigt sich dass die Septum-Rudimente einem vollständigen

Septum gleich, aus einem peripheren fleischigen Theile und einem von diesem umschlossenen häutigen bestehen, welcher letztere, ein von einer Klappe verwahrtes offenes oder geschlossenes Foramen ovale darstellt (Fossa ovalis) oder auch fehlt, das heisst durch eine Lücke vertreten ist. Dass unser Fall, sowie die am Ende dieser Abhandlung angeführten analogen Fälle, hieher gehören, brauchen wir kaum zu erwähnen. Der Defect betrifft hier nämlich jene fleischige Leiste des Septum atriorum, die über dem Septum ventriculorum liegt und die innere Zipfel der Atrioventricularklappen des linken und rechten Herzens sondert, und somit fliessen hier diese Klappenzipfel zusammen. Hier handelt es sich unzweifelhaft um eine mangelhafte Entwickelung des vorderen Schenkels des Septum atriorum, d. i. um einen in seinem vorderen Theile mangelhaften Fleischrahmen; demnach kommt hier das embryonale Gitter (Courtine) von einer bloss oben und hinten in variabler Strecke angelegten Leiste herab, und indem es sich nicht bis auf den Commissurenstrang heraberstreckt, stellt es ein sichelförmiges Rudiment dar, dessen unterer Rand nach unten, oder meist nach unten und vorn sieht, wo ihm der an dem (meist concaven) Rande eines niedrigen Septum ventriculorum haftende Commissurenstrang, mit dem über ihm untereinander zusammenfliessenden,inneren Zipfel der venösen Klappen gegenübersteht. Im sichelförmigen Rudimente sind indessen, wie wir schon erwähnt haben, gleich wie in einem vollständigen Septum, innerhalb eines dickeren fleischigen Rahmens, an dem embryonalen Gitter, alle die zur Herstellung einer Valvula foraminis ovalis und einer Fossa ovalis führenden physiologischen Veränderungen, oder eine theil-

weise oder gänzliche Destruction mit Zurücklassung einer bleibenden Lücke, vor sich gegangen.

Die Defecte der zweiten Reihe, d. i. des secundären Septums, unterscheiden sich wesentlich dadurch von denen des primären Septums, dass hier das primäre Septum zu vollständiger Entwickelung gelangte, d. h. mit seinem unteren, dickeren Rande auf die Atrioventricular-Spalte herabreichte, und mit den unter einander verwachsenen Atrioventricular-Lippen verwuchs, und somit unten, über dem Septum ventriculorum, eine fleischige Leiste zugegen ist, welche die venösen Klappen sondert. Die Defecte betreffen hier also ein, innerhalb eines in seinem Wachsthum zurückgebliebenen, vollständigen und namentlich unten mit dem Commissurenstrang verwachsenen Fleischrahmen, gelegenes häutiges Septum, welches „in Folge mangelhafter Ergänzung des embryonalen Gitters, völlig untergegangen, oder innerhalb des ungenügend herangewachsenen Fleischrahmens in Resten zurückgeblieben ist, deren verschiedenartige Gestalt sich einerseits auf Destruction, anderseits auf Wachsthum zurückführen lässt — es persistirt in einer embryonalen Form und Haltung — es stellt endlich — der Norm nahe — eine ungewöhnlich grosse offengebliebene Membrana fossae ovalis dar.“

Ich will hier noch die verschiedenen Arten der Defecte des secundären Septums nach Rokitansky erwähnen ohne mich auf eine nähere Betrachtung derselben einzulassen. Rokitansky unterscheidet: Defecte des secundären Septum atriorum

1) ohne Reste des primären häutigen Septums;

2) mit Resten des primären häutigen Septums und zwar:

a) in Form eines, an dem auf dem Septum ven-

triculorum aufsitzenden Theile des Fleischrahmens haftenden, häutigen Saumes.

b. In Form eines, innerhalb des fleischigen Septums vorhandenen Fadens, Gitters oder ansehnlicher durchlöcherter Membranen.

3) Mit Persistenz des häutigen Septums in Form eines schlauchförmigen in den Lungenvenensack hereingebuchteten Beutels.

4) Mit einer grossen (offenen) Fossa ovalis.

Der Vollständigkeit wegen will ich hier noch der Annahme Babesiu's (Jahrb. f. Kinderheilk. N. F. XIV p. 260) Erwähnung thun. Der genannte Verfasser nimmt an, dass es ausser den aufgezählten Anomalien des Septum atriorum, die durch eine vollständig oder patiell mangelhafte Anlage u. s. w. des primären oder secundären Septums, ihre völlige Erklärung nach Rokitansky finden, noch Anomalien des Vorhofsseptums giebt, „welche höchst wahrscheinlich durch anomale Scheidung des Herzens, besonders in Folge anomaler Lagerung der Atrioventricular-Lippen, bedingt sind." Diese Annahme stützt Babesiu auf zwei von ihm (l. c.) genau beschriebenen Fälle in sehr plausibler Art. Wir können hier nicht näher darauf eingehen.

---

Wir haben schon gesehen wie unzulässig die Annahme ist, die Vorhofsscheidewand-Defecte im Allgemeinen durch die anomale Drucksteigerung in einem der Vorhöfe, in Folge von Stenosen und Atresien der Herzostien, allein erklären zu wollen; und haben dabei, ohne

einen hemmenden Einfluss dieser Zustände auf den Process der Septum-Entwickelung abzuleugnen, auf Fälle hingewiesen, die nicht anders denn als reine Entwickelungshemmungen erklärt werden können. Ein Befund nun, der bei den meisten Fällen vom Defect im Septum atriorum vorhanden, und auf dessen Vorhandensein auch Ecker (l. c.) aufmerksam geworden ist, und welcher oft von verschiedenen anderen Autoren (J. Arnold l. c. Rud. Mayer, Bericht der Verhandl. d. naturf. Gesellsch. in Freiburg i. B. Bd. IV. Heft 4) erwähnt wird, nämlich die Enge der Aorta, in Vergleich zu der meist erweiterten Pulmonalis, gab Rokitansky den Anlass zu der Anschauung, aus der eben erwähnten Aortenenge die Entstehung der Vorhofsscheidewand-Defecte ableiten zu wollen. Eine Anschauung aber, die trotz ihrer Plausibilität und trotzdem sie sich auf Thatsachen stützt, doch immer einseitig bleibt und auf diejenigen Fälle, auf die übrigens auch Rokitansky selbst hinweist (l. c. S. 147), bei welchen Stenose der Aorta sogar mit Verkümmerung des linken Ventrikels existirt, ohne dass ein Defect im Septum atriorum dabei vorhanden gewesen wäre, sowie auf die Fälle, wo sich ein hochgradiger Septum-Defect bei normaler Aortenweite vorfindet, gewiss nicht bezogen werden kann. Somit bleibt immerhin, wenn auch ein viel eingeschränkterer Spielraum auch für die zuerst von Meckel gestellte Behauptung, dass „Mangel an Energie der bildenden Kräfte allein ohne Zutritt einer entfernten mechanischen Ursache“ — worunter Meckel Drucksteigerung bei Stenosen und Atresien der Lungenaterienbahn versteht — genüge, um ein Offenbleiben der Scheidewand zu veranlassen (Meckel's Hand. d. path. Anatom. B. I.), zugelassen.

Die Anschauung Rokitansky's ist für uns aber von besonderem Interesse, weil unser Fall eben sehr geeignet ist, als eine weitere Stütze dieser Theorie zu dienen. Wir haben eine enge Aorta von 55 mm gegen eine ansehnlich erweiterte Pulmonalis von 86 mm dazu eine Spaltung des Aortenzipfels der Mitralis, die auch bei keinem diesbezüglichen Falle Rokitansky's fehlt, wie sie auch bei manchen früher beschriebenen Fällen erwähnt wird (Ende dieser Abhandlung Fall Nr. 5 und Nr. 13) und durch die Annahme Rokitansky's ihre natürliche und ungezwungene Erklärung findet. Ich halte somit eine eingehendere Auseinandersetzung dieser Theorie hier für gerechtfertigt.

Bei den Herzen, die ein solches Missverhältniss zwischen beiden arteriösen Gefässstämen zeigen, und bei denen eine ursprüngliche Enge der Aorta anzunehmen ist, wie dies die Fälle von Defecten bei Neugeborenen und Kindern (ein Fall bei Rokitansky l. c. S. 2) beweisen, die Weite der Pulmonalis dagegen unzweifelhaft, nach Rokitansky, durch eine fortgesetzte Erweiterung allmählig sich ausgebildet hat, ist auch eine Vergrösserung des Herzens (Hypertrophie), sowie Erweiterung seiner Höhlen und der venösen Ostien, und zwar überwiegend jener der rechten Seite, fast immer nachzuweisen. Stellt man sich nun vor, dass sowohl die Entwickelung des primären Septums der Vorhöfe bis zur Verwachsung seines dickeren unteren Randes mit den Atrio-ventricularlippen, als auch die Umgestaltung dieses Septums zum definitiven während des Bestandes einer Lücke oben im vorderen Theile des Septum ventriculorum vor sich gehen (Entwickelung d. Septum ventriculorum bei Rokitansky l. c.), so ist es sehr naturgemäss anzunehmen, dass ein Theil des in den

linken Ventrikel kommenden Blutes, wegen der enge angelegten Aorta, durch die erwähnte Lücke in den rechten Ventrikel treten und hier sowie im rechten Vorhofe eine Stauung veranlassen wird, welche eine Erweitung, sowie „eine Erweiterung des Communicationsweges zwischen beiden Vorhöfen, Dehnung und Verlängerung des die inneren Zipfel der venösen Klappen tragenden Commissurenstranges und Erweiterung der Ostia venosa herbeiführen muss. Diese Erweiterung wird es sein, welche die Entwickelung des primären Septums sowohl, wie auch seine Umstaltung zum definitiven hemmt.“ Gegen die Annahme, den Defect aus einer direct im linken Ventrikel und Atrium, in Folge der engen Aorta, stattfindenden Stauung zu erklären, spricht ausser dem Vorhandensein der obenerwähnten Lücke im Septum ventriculorum auch der Befund, dass man die Reste des primären Septum, wie auch etwaige Endocardialsäume am freien Rande des Defects, „nie nach dem Hohlvenensack, sondern immer nach dem Lungenvenensack hereingedrängt findet.“ (Rokitansky l. c.)

Die erwähnte Erweiterung und darauffolgende Dehnung und Verlängerung des Commissurenstranges ist es auch, was nach Rokitansky die Spaltung des Aortenzipfels der Bicuspidalis bedingt. Der Aortenzipfel wird ja bekanntlich, durch die Verwachsung der beiden linkseitigen Enden der Atrioventricularlippen miteinander gebildet; wenn nun der Commissurenstrang — der durch die Verschmelzung der mittleren Theile der genannten Lippen untereinander gebildet wird — gedehnt wird und eine aussergewöhnliche Länge bekommt, dann können die linkseitigen Lippenenden nicht zur Verwachsung untereinander kommen, und persistiren gesondert. Die grosse Ausdehnung bringt es auch mit

sich, dass der obere mit dem Commissurenstrange verschmolzene Rand des Septum ventriculorum mehr oder weniger nieder zu stehen kommt und mehr oder weninger concav wird. Und je niedriger das Septum ventriculorum, je concaver d. i. länger dessen oberer Rand, desto tiefer, vollständiger muss auch die Spaltung in dem Aortenzipfel erfolgen. Bei einer geringen Concavität des oberen Randes des Septum ventriculorum, nämlich bei einer mässig erfolgten Dehnung des Commissurenstranges, konnte eine Annäherung der basalen Theile der Klappe stattfinden und demzufolge auch eine Verschmelzung derselben untereinander; die weiter von der Basis der Klappe entfernten Theile aber konnten nicht zu einer Annähernng und Verwachsung miteinnander kommen, wesshalb sie gesondert persistiren mussten. Und so kommt es zur Bildung eines bloss an ihrer unteren Hälfte gespaltenen Aortensegels der Mitralis, wie wir sie auch bei unserem Falle finden. Wir haben hier auch eine sehr leichte Concavität des oberen Randes des etwas niedrigen Septum ventriculorum.

Einen wichtigen Beweiss dafür, dass die Spaltung des Aortensegels der Mitralis als eine Folge des anomalen Theilungsvorganges des Truncus arteriosus communis — wobei eine enge Aorta und eine weite Pulmonalis angelegt wird — aufzufassen ist, gibt gewiss der Umstand, dass unter den Fällen mit Defect der Vorhofsscheidewand, die ich wenigstens studiren konnte, die Klappenspaltung fast nur bei denjenigen vorhanden ist, wo auch eine Enge der Aorta nachweissbar war. So bei allen diesbezüglichen Fällen Rokitansky's (l. c. Ende dieser Abhandlung Fall 1, 2, 3, 4), bei einem Falle von Buhl (l. c. S. 236) und beim Falle von Reinhard (Fall No. 13). Bei

einem Falle von Wallmann (Fall No.5), bei welchem es, allem Anscheine nach, sich auch um ein gespaltenes Aortensegel der Mitralis handelt, ist über die Weite der grossen arteriellen Gefässe des Herzens nichts angegeben; der Fall ist übrigens überhaupt nicht genau beschrieben. Dass es aber auch Fälle gibt, wo bei einer beträchtlichen Aortenenge weder ein Defect im Septum atriorum, noch eine Aortenzipfel-Spaltung vorhanden ist, wollen wir nicht vergessen und weiter unten wird davon die Rede sein.

Wenn man nun die Beschreibungen der Ränder dieser Spalte des Aortenzipfels, namentlich in allen Fällen von Erwachsenen, sowie die Ränder derselben bei unserem Falle betrachtet, so sieht man, dass sie dick, starr und mit Vegetationen besetzt sind, und einem vernarbten, geheilten und im Verlaufe einer Klappenentzündung entstandenen Klappenrisse sehr ähnlich sehen. Es läge also die Vermuthung sehr nahe diese Risse nicht als Bildungshemmungen, sondern durch Endocarditis entstanden zu denken. Dagegen sprechen aber die Fälle bei kindlichen Individuen (Rokitansky l. c. S. 2–5, vier Fälle), bei denen sich keine Spur von Verdickung findet. Zieht man also das in Erwägung, sowie dass bei Anomalien in den Ostien die bezüglichen Klappen sehr zur Entzündung geneigt sind, so gelangt man mit Rokitansky zu der Ueberzeugung „dass hier kein Riss, sondern ein mit einer ursprünglichen Spalte behafteter und insufficienter Klappenzipfel vorliege, welcher an Entzündung erkrankte und in deren Folge gewulstet u. s. w. zurückblieb.“

Die Entstehung des Defects, wie er bei unserem Falle und den ihm analogen, vorhanden ist, erklärt

Rokitansky folgendermassen: „Die oben gedachte, in der frühesten Zeit des Embryolebens eingeleitete Erweiterung macht, dass das primäre Septum mit seinem untern Rande nicht auf den Commissurenstrang herabreicht, welcher an einem, wegen der Erweiterung der Ostia venosa mit Verlängerung des Commissurenstranges, in seinem Wachsthum zurückgebliebenen, merklich niederen Septum ventriculorum haftet — es ist zwischen ihm und dem unteren Rande des Septum eine Lücke zugegen.“ — Diese in früherer Zeit des Embryolebens eingeleitete Erweiterung am rechten Herzen, für dessen Zustandekommen die im vorderen Theil des Septum ventriculorum, wie erwähnt, zu der Zeit noch offen bestehende Lücke die vermittelnde Rolle spielt, wird nach der Schliessung dieser Lücke, wegen der im linken Ventrikel eintretenden Stauung, von einer Erweiterung des linken Herzens gefolgt, welcher dann wieder eine durch die Lungenbahn fortgesetzte Erweiterung des rechten Herzens und namentlich der Lungenarterienbahn zur Seite geht, die dann noch nach der Geburt, nach eingeleiteter Respiration und Verschluss des Ductus Botalli, im Laufe des Extrauterin-Lebens zunehmen kann. Wenn man dabei die bei vielen Fällen vorhandene Spaltung des Aortenzipfels der Mitralis und die daraus resultirende Mitralis-Insufficienz in Betracht zieht, dann wird es leicht erklärlich, dass die ursprünglich enge Aorta in der Entwicklung ihres Calibers zurückbleiben muss, die Pulmonalis und die Herzhöhlen, besonders die rechten, dagegen zu einer enormen Erweiterung kommen.

Ecker, der wie erwähnt auch auf die Aortenenge mancher von seinen Fällen (l. c.) aufmerksam geworden ist, nahm dieselbe nicht als das primäre, sondern

nur als das secundäre an, und suchte sie daraus zu erklären: „Dass die zu einer gewissen Periode (nehmlich bei Involution des Ductus Botalli und Verkleinerung des Foramen ovale) geschehende Erweiterung, der bis dahin engen Aorta nicht stattfinde, indem dem Blute immer noch ein genügender Abfluss nach dem rechten Herzen hin offen steht, und diese Erweiterung also gleichsam überflüssig gemacht wird.“ Dann sollten aber die Reste des primären Septums, und die am Defect-Rande oft getroffenen Endocardialfransen nach dem rechten Atrium und nicht nach dem linken, wie es nach Rokitansky immer der Fall ist, (l. c. S. 146) hereingedrängt gefunden werden.

Als Complicationen, mit denen der Defect im Septum atriorum gewöhnlich angetroffen wird, sind hauptsächlich zu erwähnen: Enge und Atresie der Lungenarterienbahn oder der Aorta, Defect des Septum ventriculorum und Stenosen des Ostium venosum dextrum oder sinistrum, bei normaler oder anomaler Stellung der Gefässstämme des Herzens.

Nach dem bisher erörterten hätten wir also in Bezug auf die Defecte der Vorhofsscheidewand drei verschiedene Arten von Fällen angeborener Herzanomalie zu unterscheiden. Und zwar:

1) Fälle, bei denen eine oder mehrere der als Complicationen vorerwähnten Anomalien im Herzen vorhanden sind, ohne von einem Defecte im Septum atriorum begleitet zu sein, also bei einem vollständigen Septum atriorum.

2) Fälle, bei denen neben einer Anomalie in der Lungenarterienbahn oder in der Aorta, in den venösen Ostien, oder auch mehreren von den genannten Bezirken zugleich ein Defect im Septum atriorum sich vorfindet.

3) Fälle, bei denen ein Defect im Septum atriorum vorhanden ist, ohne von irgend einer anderen Anomalie am Herzen begleitet zu sein, in welchem also der Defect des Vorhofsseptums die einzige Anomalie des Herzens bildet.

Beispiele von Fällen aller drei Arten, besonders aber der zweiten, finden sich vielfach bei den Zusammenstellungen von Fällen mit angeborenen Herzfehlern. Meckel (l. c.) Meier (Virchow's Archiv Bd. 12.) Ecker (l. c.) Stölcker (Ueber angeborene Enge der Pulmonalis) Kussmaul (Ueber angeborene Enge und Verschluss der Lungenarterienbahn) Rokitansky (l. c.) Rauchfuss (Petersburger med. Zeitschr.) J. Arnold (l. c.) Buhl (l. c.) Dilg (Virchow's Archiv XCI) u. A. m.

Wollte man nun einen Grund der Entstehung des Defects auffinden, so wäre die Wahl, meiner Ansicht nach, nach dem bisher Erörterten, nicht gross. Es sei mir gestattet in Folgenden dies kurz auseinanderzusetzen. Hier sind nur zwei Annahmen möglich:

a) Alle Fälle von Defect des Septum artriorum sind als reine Entwickelungshemmungen aufzufassen, oder

b) als solche sind nur die Fälle der dritten Art anzunehmen, diejenigen der zweiten dagegen sind als eine Folge einer hemmenden Einwirkung der Stauung im linken oder rechten Herzen anzu-

sehen, welche aus den complicirenden Stenosen und Atresien der Lungenarterienbahn, der Aorta oder der venösen Ostien resultirt.

Gegen eine dritte, früher erörterte Annahme, die eine reine Entwickelungshemmung ganz ausschliessen wollte, sprechen die Fälle der dritten Art viel zu laut.

Bei den Autoren nun, die sich hauptsächlich mit den Anomalien in der Lungenarterienbahn und den Ventrikelscheidewand-Defecten beschäftigt haben, sind oft sehr verschiedene Meinungen laut geworden und haben alle drei der genannten Annahmen ihre Fürsprecher, sowie ihre Gegner gefunden. Unter denjenigen Forschern aber, die sich specieller mit der Betrachtung der Vorhofsscheidewand-Defecte beschäftigt haben, scheint Ecker sich zu der ersten Annahme zu neigen, indem er den Defect, nach Meckel's Vorgang (l. c.) mehr als das primäre, die Pulmonal- und Aorten-Stenose (wie wir schon gesehen) mehr als das secundäre ansieht. Allein er „will auch nicht bestreiten, dass eine in früher Zeit des Fötus-Lebens schon bestehende Verengerung der Arteria pulmonalis die Schliessung der Communication verhindern könne.“ (l. c. S. 59). Und das bestreitet auch weder J. Arnold (l. c. S. 263) noch Rokitansky (l. c. S. 146). Letzterer beschränkt sogar, durch seine auf eine ursprüngliche Aortenenge basirende Theorie das Feld der ersten Annahme viel mehr, als es bis dahin der Fall gewesen ist.

Assmus (Deutsches Archiv f. klin. Med. 20) macht bei der Besprechung der Rokitansky'schen Anschauung gegen dieselbe den Einwand, wozu noch eine Stauung als Ursache anzunehmen, wenn „die Annahme einer Insufficienz des Bildungsvorganges schon allein zur Erklärung des Offenbleibens des Septum atriorum

ausreichend sein dürfte?“ Ich erlaube mir die Beantwortung der Frage dahin: weil eben eine Stauung bei den in frühesten Embryoleben vorhandenen Pulmonalarterien- und Aorten-Stenosen, sowie denjenigen der venösen Ostien, nicht abzuleugnen ist; und weil, wenn einmal die Stauung vorhanden, ihr hemmender Einfluss ebensowenig abgeleugnet werden kann.

Wie wären aber dann die Fälle der ersten Art zu erklären, nämlich die Fälle, wo, obwohl eine Pulmonalarterien- oder Aorten-Stenose existirt, und eine Stauung vorhanden gewesen sein müsste, es doch zu einem völlig geschlossenen Septum atriorum gekommen ist? Rokitansky ist nicht abgeneigt „jene Enge der Aorta bei vollständigen Septis in einem späteren Zurückbleiben des Wachsthums“ zu begründen (l. c. S.95) aber abgesehen davon, sind die in Rede stehenden Fälle meiner Meinung nach, sehr ungezwungen erklärbar, wenn man einfach den Thatbestand in's Auge fassen will.

Hier arbeiten zwei Kräfte gegeneinander: Der Wachsthumstrieb des Septum, nach seinem physiologischen Typus einerseits, die Hemmung des Wachsthums durch die vorhandene Stauung anderseits; ist die erstere so stark, um die zweite zu überwinden, dann wird es gewiss zum Schluss des Septum kommen, ist sie es aber nicht, dann muss sie der zweiten das Feld räumen; was auch viel öfter der Fall ist, wie es die unvergleichlich grössere Anzahl der Fälle dieser Art beweist.

Dass es wieder Fälle giebt, wo es ohne jede Stauung (beim normalen Caliber der arteriellen Gefässstämme) zu einem Offenbleiben des Septum atriorum gekommen ist, wird gewiss Niemand Wunder nehmen, hier ist eben eine reine Hemmungsbildung im Spiel,

ein ungenügender Wachsthumstrieb von Natur aus anzunehmen; ein Vorgang, der auch bei der Entwickelung der anderen Organe beim Embryo, aus nicht genau bekannten Gründen, nicht selten zur Geltung kommt.

So wäre also das Vorkommen aller drei Arten von diesbezüglichen Fällen, wie wir sie eingetheilt haben, zur Genüge erklärbar und zwar durch den Thatbestand selbst. Es wären nun, entsprechend unserer Eintheilung folgende drei Kategorien von diesbezüglichen Fällen zu unterscheiden:

1) Fälle, bei denen der Wachsthumstrieb des Septums genügend stark gewesen ist, um, trotz der durch die Stauung (in Folge von Stenosen und Atesien der Lungenarterienbahn, der Aorta, oder der venösen Ostien) veranlassten Hemmung die vollständige Schliessung des Septum atriorum zu vollbringen.

2) Fälle, bei denen der Wachsthumstrieb, als schwächer, der genannten Hemmung nachgeben, und es somit zu einem Defecte im Septum atriorum kommen musste, und

3) Fälle, bei denen der Wachsthumstrieb von Natur aus so insufficient gewesen ist, dass es, trotz dem Fehlen jedes Hindernisses, nicht zu einem Verschluss der Vorhofsscheidewand kommen konnte.

## Klinische Besprechung unseres Falles.

Es erübrigt uns noch zu sehen, wie aus dem Sectionsbefunde am Herzen die Symptome während des Lebens, sowie die Befunde an den anderen Organen des Körpers zu erklären sind.

Anamnestisch gab unser Patient an, nur einmal als Kind mit 8 Jahren, eine schwere Krankheit die „Gehirnentzündung" durchgemacht zu haben, die ihn fast ununterbrochen ein Jahr lang ans Bett fesselte. Ob die Angabe des Patienten über das Wesen der damaligen Krankheit richtig ist, bleibt gewiss eine Frage; es ist aber immerhin der Umstand von Wichtigkeit, dass Patient erst seit der Zeit, nach grossen Anstrengungen, Herzklopfen gespürt hat. Bis zum Eintritt jener langen Krankheit war also die Compensation im Herzen eine ganz vollkommene, erst nach Ablauf derselben und wohl auch in Folge derselben ist ein subjectives Symptom eingetreten, welches auf das Vorhandensein eines Herzfehlers deuten könnte. Wir wissen leider nicht, ob Patient auch in früheren Jahren, noch als Kind cyanotisch war. Der Umstand, dass Patient militärfrei wurde, deutet vielleicht darauf hin, dass man auch objective Symptome eines Herzfehlers constatiren konnte.

Trotzdem scheint aber die Compensation noch lange Zeit so vollkommen gewesen zu sein, dass Patient erst in seinem 24. Jahre, drei Wochen vor seinem Eintritt in's Hospital, zum ersten Male, anfangs geringe, aber immer grösser werdende, Anschwellung des Leibes und später auch der Unterextremitäten bekam und infolgedessen, sowie wegen immer zunehmender Athembeschwerden, seine Arbeit einstellen musste.

Wenn man von ähnlichen Fällen in der Literatur liest, sowie von Fällen mit viel complicirteren angeborenen Anomalien des Herzens, so findet man sehr oft dass die Kranken ein ziemlich hohes Alter ohne jegliche subjective Symptome erreicht haben, oder höchstens mit Herzklopfen nach Anstrengung, und mehr oder weniger hochgradiger Cyanose. Und was die Vorkammerscheidewand-Defecte speciell anbelangt, fand Durozíez, beispielsweise, zufällig eine grosse Lücke bei einer 76jährigen Frau, die einem Erysipelas erlag. Es verräth sich doch meist auch das weit offene Foramen ovale, wenn es nicht mit anderweitigen Störungen im Herzen complicirt ist, während des ganzen Lebens weder durch ein subjektives noch objectives Symptom. Dasselbe kann auch für jeden uncomplicirten Defect des Septum atriorum gelten. Und lässt sich dies nach Gerhardt (Lehrbuch) dadurch begründen, dass das Einfliessen des Blutes in die Vorhöfe unter geringem Druck stattfindet, der in der Vorhofsystole nur wenig gesteigert wird, und kaum ein wesentliches Mehr für den linken Vorhof ausmachen kann. Solange aber der Blutdruck in dem einen oder andern Vorhof nicht um ein erhebliches (durch irgend eine Complication) gesteigert wird, kann auch kein Uebertritt von Blut durch das Loch Platz greifen, und sein Vorkommen bleibt ohne Folgen.

Von viel grösserer Bedeutung als der Defect, waren für die Circulationsstörung in unserem Falle, die als Complicationen vorhanden gewesenen, und ebenso — in Folge der im Vorigen ausführlich besprochenen Gründe — als congenital anzunehmenden Mitralis-Insufficienz und Enge

der Aorta. In Folge dieser Anomalien, insbesondere der ersteren, entstand gewiss eine hochgradige Stauung im linken Herzen, die auch nach dem rechten Herzen fortgepflanzt wurde. (Die genaue Beschreibung des Vorgangs dieser Stauung in beiden Herzhälften, als dessen Folge nach Rokitansky auch die Enstehung des Defectes aufzufassen ist, hat schon im vorigen Kapitel stattgefunden.) In Folge dieser Stauung mussten die Herzhöhlen sich erweitern und die Wandungen derselben, um die durch die Stauung gestörte Circulation in normalen Gang zu bringen und zu erhalten, sich verdicken. Daraus erklärt sich also, die bei unserem Falle, sowie allen ähnlichen, hochgradige Erweiterung der Herzhöhlen mit enormer Verdickung ihrer Wände (Excentrische Hypertrophie des Herzens).

So lange nun das Herz, durch seine Dilation und Hypertrophie, der, in Folge der Stauung im Herzen, ihm gestellten grösseren Anforderung entgegenzutreten vermag, ist die Compensation des Herzfehlers eine vollständige und der Kranke empfindet keine Beschwerden, die auf einen Herzfehler deuten könnten, oder höchstens nach grösseren körperlichen oder geistigen Anstrengungen, in Folge der erhöhten Anforderung an den Kreislauf, stellen sich Herzklopfen und Athembeschwerden ein. So können viele Jahre vergehen und die Kranken sich normal weiter entwickeln. Diese Dilatation und Hypertrophie des Herzens hat aber auch ihre Grenzen, die Compensation wird immer ungenügender, die Stauung pflanzt sich vom rechten Herzen nach und nach auf den grossen Kreislauf fort; es kommt dann ausser in den Lungen auch in allen Unterleibsorganen zu Stauungshyperämien, zu Ascitis und Anasarka. Die Athembeschwerden nehmen zu, bis in Folge der am Ende ganz

aufgehobenen Compensation im Herzen durch eine Herzlähmung oder Lungenöden dem Leben ein Ende gemacht wird.

Die durch die Section erwiesene und in Folge der hochgradigen venösen Stauung entstandene braune Induration der Lungen, sowie pneumonische Infiltration der Alveolen derselben, das exquisite Bild einer Muscatnussleber nnd einer Stauungsmilz, die hyperämischen Nieren, und die hochgradigen Oedeme genügen, um uns das ziemlich rasche Eintreten des Exitus letalis bei unserem Falle zu erklären, nachdem einmal Zeichen gestörter Compensation in Form von Athembeschwerden und Oedemen aufgetreten waren.

Unser Kranker bot eine starke Cyanose des Gesichts dar, ob dieselbe auch in früheren Jahren, im Kindesalter, bestand wissen wir nicht, sie ist aber jedenfalls hier auch als eine Folge der hochgradigen venösen Stauung, wie bei allen anderen Herzfehlern, aufzufassen und nicht etwa durch einen, durch den vorhandenen Defect erfolgenden, Uebergang venösen Blutes vom rechten direct in den linken Vorhof, entstanden zu denken. Unser Fall wäre sogar geeignet gegen diese, übrigens verfallene, Theorie zu sprechen, indem in unserem Falle, in Folge des am linken Herzen herrschenden höheren Blutdruckes, nicht aus dem rechten ins linke, sondern umgekehrt, vom linken ins rechte Atrium ein Uebergang von Blut stattfinden musste.

Zum Schluss wollen wir noch kurz die diagnostische Verwerthung der bei unserem Falle vorhanden gewesenen, und durch die physikalische Untersuchung nachweisbaren Symptome in der Herzgegend besprechen.

Inspection: In der Herzgegend eine diffuse systolische Erschütterung unten und meist ausserhalb

der linken Mamilla. Die Stelle des stärksten Herzstosses im fünften linken Intercostalraum etwas ausserhalb der Mamillarlinie; kein eigentlicher Spitzenstoss. Durch die Palpation fühlte man überall in der Herzgegend ein systolisches Schwirren. Die Perkusion erwies eine Herzdämpfung, die nach rechts mehr als zwei Finger breit über den rechten Sternalrand hinaus, nach links die Mamilla schneidend, noch etwas schräg nach unten und aussen von derselben verlief. Wir hatten also hier mit einer nach allen Richtungen, besonders nach rechts, enorm vergrösserten Herzdämpfung zu thun, die auf eine allgemeine Dilatation und Hypertrophie des Herzens, besonders aber des rechten, hindeutete. Auscultation. An der Herzspitze ein lautes, blasendes, systolisches Geräusch, welches übrigens nicht sehr rauh erschien, der zweite Ton kurz, manchmal gespalten klingend, mit Accent auf der zweiten Hälfte des gespaltenen Tones; beim Abheben des Ohres vom Stetoscop hörte man einen kurzen, stark accentuirten, geräuschähnlichen systolischen Ton. In der Krankengeschichte—die ich Herrn Dr. Reinhold, Assistenten in der hiesigen medicinischen Klinik, verdanke — wird ferner bemerkt, dass eine genauere Analyse der auscultatorischen Phänomene durch die aufgeregte und und unregelmässige Herzaction sehr erschwert war. Aus dem Vorhandensein des systolischen Geräusches an der Herzspitze, und der, durch die Percusion nachgewiesenen, beträchtlichen Hyperthrophie des Herzens und zwar des rechten Ventrikels, konnte man mit Bestimmtheit auf eine Mitralis-Insufficienz schliessen. Ueber den Ostien der Basis waren keine weiteren Geräusche vorhanden. Ueber der Tricuspidalis ziemlich lautes systolisches Geräusch. Dieses Geräusch konnte

durch eine Tricuspidalis-Insufficienz hervorgerufen, ebenso gut aber auch von der Mitralis hierher fortgepflanzt sein. Die von einer Hypertrophie der übrigen Herzhöhlen begleitete, beträchtliche Hypertrophie des rechten Ventrikels, konnte auch blos eine Folge der Mitralis-Insufficienz sein. Pulsation der Halsvenen, die auf eine Tricuspidalis-Insufficienz bestimmter gedeutet hätte, war nicht deutlich ausgeprägt, nur an der Vena jugularis externa waren doppelschlägige Undulationen vorhanden. Aber, wie namentlich Friedreich hervorgehoben hat, nicht nur Undulationen, sondern auch sehr deutliche Venenpulsationen können auch bei andern Zuständen von Stauung in den Halsvenen, und nicht nur in Folge von Tricuspidalis-Insufficienz vorkommen. Weil sie eben nur dann zu Stande kommen, wenn die Venenklappen, in Folge der Stauung insufficient geworden sind, und so der rückläufigen Blutwelle keinen Wiederstand zu leisten vermögen. Wie es aber in der Krankengeschichte angegeben wird, schien die Leber etwas zu pulsiren, ein Symptom welches nach den bisherigen Erfahrungen, fast nie anders, als bei Insufficienz der Tricuspidalis angetroffen worden ist. Das hat vielleicht am meisten dazu beigetragen, dass, um die hochgradige venöse Stauung zu erklären, neben der Mitralis- auch eine Tricuspidalis-Insufficienz in der Diagnose angenommen wurde. Die Obduction hat gezeigt, dass an des Mitralis eine Formveränderung vorhanden war, die die Insufficienz bedingen konnte und die mit einer eng angelegten Aorta und einen grossen Defect am Septum atriorum combinirt, im Stande gewesen ist eine so hochgradige venöse Stauung zu veranlassen, dass dagegen in der Tricuspidalis in Folge der enormen Weite des Ostium venosum dextrum — dasselbe war für vier

Fingerspitzen durchgängig — die Annahme einer relativen Insufficienz sehr gerechtfertigt ist.

Das über der Tricuspidalis vorhanden gewesene systolische Geräusch wäre aber, ausser als von der Mitralis fortgepflanzt, möglicherweise auch als ein an der Communications-Stelle entstandenes Geräusch zu deuten. Von den bei einer Communication der beiden Vorhöfe, am Communications-Loche, entstehenden Geräusche wird berichtet, dass sie meist „mit der Systole der Vorkammer coindiciren, demnach praesystolischer Natur sind, und in der Höhe des 3. — 4. Rippenknorpels am lautesten zu sein pflegen, obschon sie sich nicht selten an alle Herzostien fortpflanzen" (Eichhorst, Pathol. Bd. I. S. 166). Und Rauchfuss (Handb. für Kinderkr. IV. 1. §. 52.) berichtet, dass das in der Lücke am Vorhofs-Septum entstandene Geräusch „in einigen Fällen neben und nach dem ersten Tone, in der Gegend des dritten Rippenknorpels zur Herzbasis gehört wurde." In einem, neuerer Zeit, von Kaulich (Prager med. Wochenschr. IX. 52) beschriebenen Falle, hat man eine Communication der beiden Vorhöfe (durch offengebliebenes Foramen ovale), dadurch während des Lebens diagnosticiren können, dass an der Herzspitze ein systolisches Geräusch von wechselndem Character und unconstantem Vorkommen zu constatiren war, welches oft in kürzeren oder längeren Intervallen gar nicht zu hören war, und an dessen Stelle dann ein kurzer systolischer Ton wahrnehmbar gewesen ist.

Die an der Vena jugularis externa vorhanden gewesenen Undulationen und der schwache Leberpuls könnten vielleicht hier, als Analoga der in einem von Reiss (Schmidts Jahrb. 118 p. 32) beschriebenen Falle vorhanden gewesenen intensiven Jugularvenen-Pulsa-

tionen aufgefasst werden. Bei dem Falle von Reiss handelte es sich um eine Mitralis-Insufficienz und offengebliebenes Foramen ovale; indem uun, ausser dem Ingularvenen-Pulse kein anderes Symptom vorhanden war, das auf eine Tricuspidalis-Insufficienz hindeuten konnte, kam man zu der Annahme, dass der systolische Venenpuls dadurch entstand, „dass das aus dem linken Atrium in das rechte überströmende Blut, dem aus den Hohlvenen eintretenden Blute ein Hinderniss entgegensetze und sogar einen Impuls in centrifugaler Richtung ertheilte.“ Die Beobachtungen von Reiss und Kaulich aber stehen vereinzelt da, und zu einer annähernd motivirten Diagnose von Vorhofscommunication fehlen die genügenden Anhaltspunkte.

Die Obduction erwies am linken Vorhof ältere vernarbte, sowie frische endocarditische Granulationen, dieselben sind auf eine recidivirdende chronische Endocarditis (Virchow's: Endocarditis retrahens recurrens) zurückzuführen, die von vornherein in schleichender Weise, wie oft der Fall, neben und in Folge der vorhandenen angeborenen Anomalien, entstanden ist. Wegen der hochgradigen Stauung am linken Vorhofe findet eine Dehnung und Zerrung am Vorhofsseptum, besonders an den Defectwänden statt,die zu endocarditischen Prozessen an denselben führen kann.

Das schlitzförmig offengebliebene Foramen ovale konnte von keiner pathologischen Bedeutung sein, indem die Valvula foraminis ovalis ganz intact gewesen ist.

## Zusammenstellung der in der Literatur beschriebenen Fälle mit partiellem Defecte im primären Septum atriorum.

Die folgenden 14 Fälle, konnte ich in der Literatur — soweit sie mir zugänglich war — als unserem Falle ähnlich, was den Defect im Septum atriorum betrifft, auffinden.

Bei diesen Fällen handelt es sich auch um einen partiellen Defect im primären Septum atriorum, zwischen der Fossa ovalis (mit geschlossenem oder offenem Foramen ovale) und dem oberen basalen Rande der Kammerscheidewand. Der Defect ist von verschiedener Grösse und Form bei den verschiedenen Fällen. Die drei letzten Fälle weichen noch dadurch ab, dass bei diesen auch im Septum ventriculorum ein kleiner Defect vorhanden ist. Ich habe sie aber trotzdem mitaufgenommen, weil bei denselben trotz des Defects, keine Communication zwischen den beiden Ventrikeln stattfinden konnte. Und zwar beim Falle 12 wird diese Communication durch das Anliegen des inneren Tricuspidalis-Zipfels rechterseits an dem kleinen Defect der Ventrikelscheidewand verhindert. Bei den Fällen 13 und 14 dagegen, läuft die Lücke an der Ventrikel-Scheidewand von der linken Kammer nicht direct in die rechte, sondern in einen an der Basis derselben liegenden aneurismatischen Sack, der die Communication verhindert.

Von den Fällen mit partiellem Defect des primären Septum atriorum und zugleich wirklicher Communication der Ventrikel untereinander, wurde abgesehen; erstens

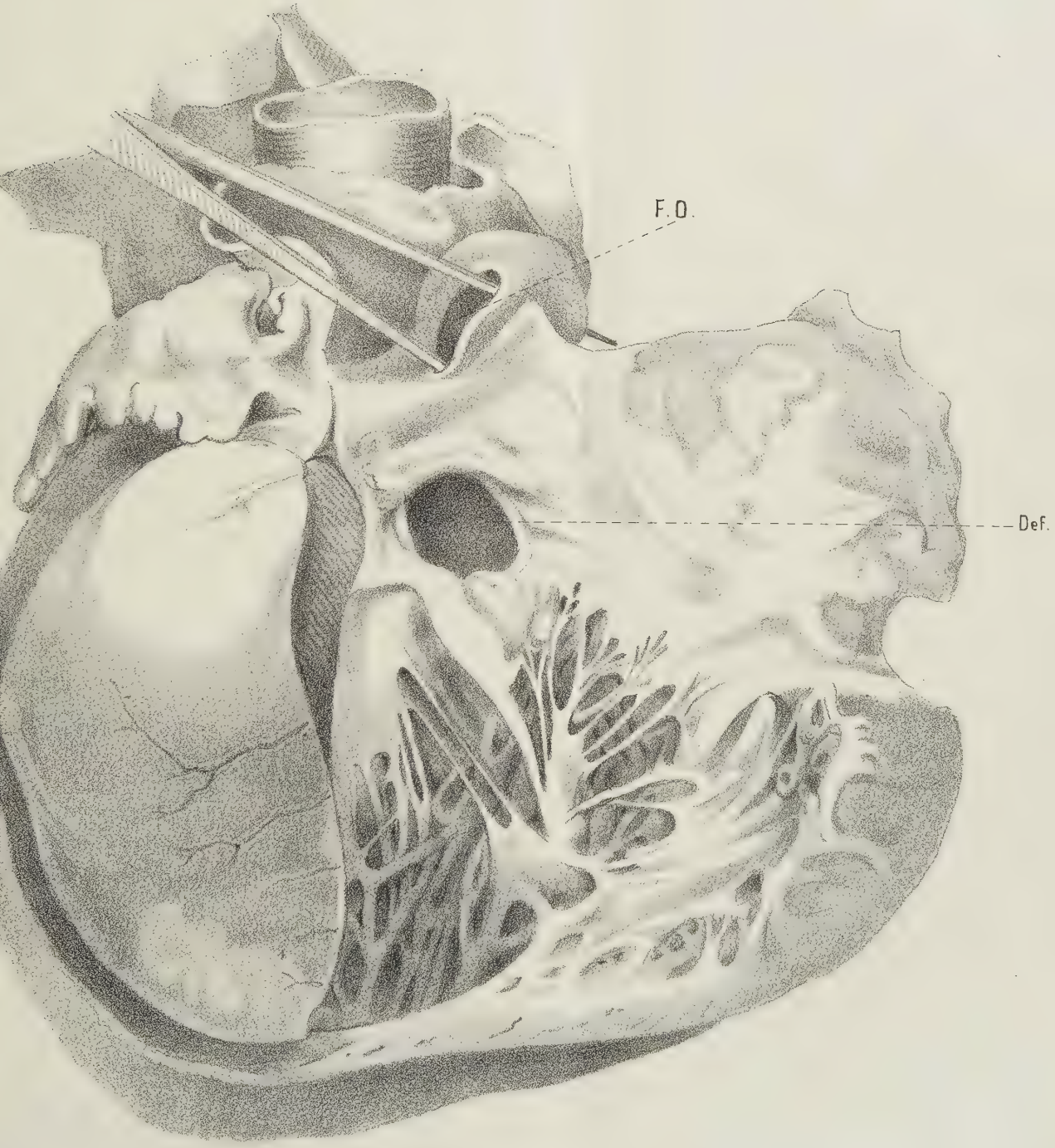


Lit. u. Druck v. M. Wachter Freiburg i/B

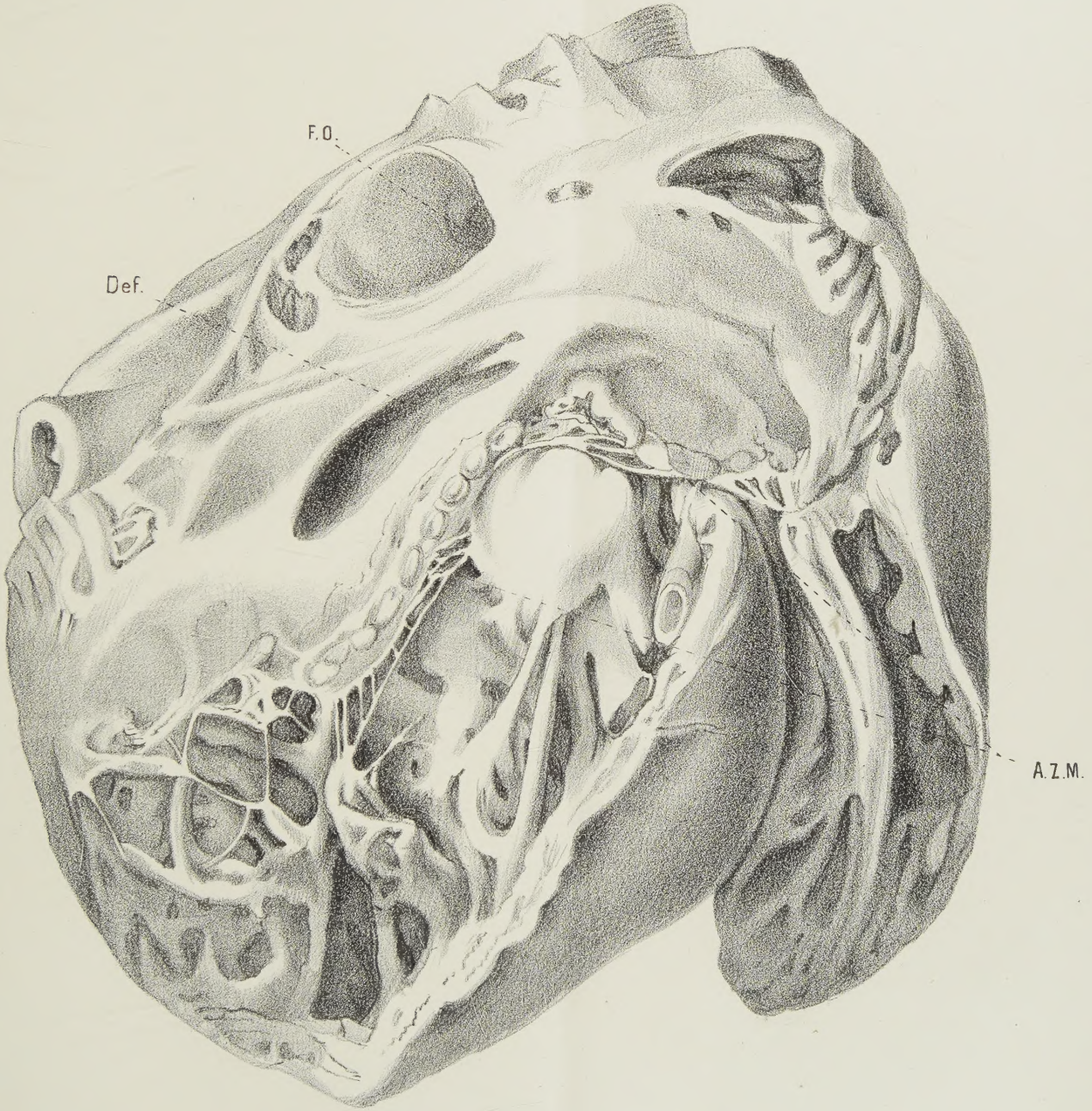


Lit. u. Druck v. M. Wachter Freiburg i. B.